LYMPHOME CUTANÉ

ÉPIDÉMIOLOGIE

- Tumeur cutanée maligne peu fréquente
- **Âge d'apparition :** Pathologie de l'animal âgé > 10ans (moyenne d'âge = 11.5ans) mais décrit chez jeune adulte
- **Races prédisposées** : Cocker spaniel, Coton de Tuléar, Yorkshire terrier, Bichon frisé, mais possible chez tout chien

PATHOGÉNIE

- Etiologie non déterminée
- Lymphome cutané majoritairement T cytotoxique CD8+ épithéliotrope, dominé par le mycosis fongoïde. Autres formes : forme leucémique (syndrome de Sézary), forme pagétoïde uniquement limitée à infiltrat épidermique...

SIGNES CLINIQUES

Topographie lésionnelle :

- Forme cutanéo-muqueuse : truffe, paupières, lèvres, anus, vulve
- Forme érythémateux-squameuse : localisation surtout tronculaire
- Forme nodulaire multicentrique

Sémiologie lésionnelle et signes cliniques :

- **Forme érythémato-squameuse** : érythème, squamosis, souvent très prurigineuse, collerettes épidermiques
- **Forme cutanéo-muqueuse** : hypo ou hyperpigmentation, érythème, douleur, érosions, ulcérations, croûtes.
- **Forme gingivale** érythème épaississement des gencives
- **Forme nodulaire** : nodule unique ou multiples, avec ulcération secondaire possible

GRANDS AXES DIAGNOSTIQUES

- Anamnèse (âge)
- Examen clinique + examen dermatologique
- **Examen cytologique** : observation d'une population monomorphe de cellules rondes isolées avec noyaux ronds parfois encochés avec circonvolutions cérébriformes, chromatine irrégulière, rapport NC élevé, cytoplasme limité et basophile et absence de granulations.
- **Examen histopathologique** (sur biopsie ou exérèse de masse) : épithéliotropisme, lymphocytes atypiques/pléiomorphes, micro-abcès de Pautrier (accumulation focale de lymphocytes atypiques pléiomorphiques), infiltrat lichénoïde
- **Diagnostic différentiel**
  - **Forme cutanéo-muqueuse :** lupus érythémateux discoïde ou disséminé, pemphigus érythémateux ou vulgaire, érythème polymorphe, leishmaniose, PJCM, syndrome uvéo-cutané, ….
  - **Forme érythémato squameuse :** dermatite atopique, démodécie généralisée, dermatophytose, séborrhée primaire et secondaire, …
  - **Forme gingivale :** maladie parodontale, stomatite ulcéreuse chronique
  - **Forme nodulaire :** dermatoses nodulaires, autre type de tumeur cutanée (histiocytome, mastocytome …), inflammation tissulaire stérile (granulome/ pyogranulome stérile) ou non stérile (kérion, …)
- **Bilan d'extension** :
- Si lymphome cutané T épithéliotrope : recherche d'adénopathie périphérique localisée voire polyadénomégalie
- Si lymphome cutané B ou T non épithéliotrope : bilan d'extension complet classique du lymphome (radiographie

GRANDS AXES THÉRAPEUTIQUES

- **Exérèse chirurgicale :** intéressante en cas de lésions isolées
- **Consultation en cancérologie**
- Pronostic : très réservé

LYMPHOME

Forme érythémato-squameuse

Forme cutanéo-muqueuse

Forme nodulaire

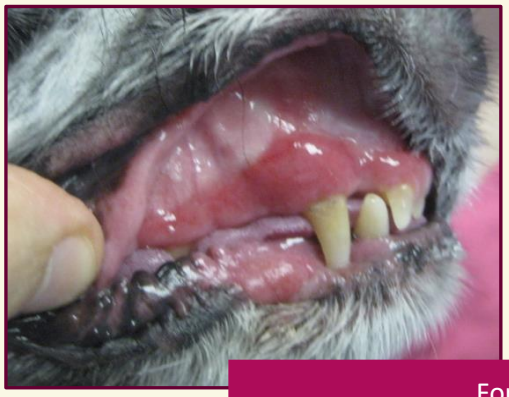

Forme gingivale