

LUPUS ERYTHEMATEUX CUTANÉ



ÉPIDÉMIOLOGIE



- **Races prédisposées** (mais non exclusif) :
- **Lupus cutané vésiculeux** : Colley, Berger des Shetland principalement
- **Lupus cutané discoïde** : Colley, Berger des Shetland, Berger allemand, berger australien
- **Lupus muco-cutané** : Berger allemand, Berger belge, Border collie
- **Lupus cutané exfoliatif** : Braque allemand, Vizla
- **Dermatose photoaggravée**



PATHOGÉNIE



- Dermatose à médiation immune humorale et cellulaire : formation d'Ac dirigés contre les protéines des noyaux cellulaires.
- Lupus cutané discoïde : LT cytotoxiques dirigés contre les kératinocytes, UV dépendant.
- Lupus muco-cutané : LT cytotoxiques ciblant les jonctions muco-cutanées
- Lupus vésiculeux : auto-Ac (IgG et C3) contre des composants de la jonction dermo-épidermique (protéines d'adhésion ?)
- Lupus exfoliatif : LT cytotoxiques induisant apoptose des kératinocytes. Mutation p.Pro480Thr affectant le domaine C terminal de la protéine UNC93B1 => activation excessive de TLR7



SIGNES CLINIQUES



Lupus cutané vésiculeux :

- Localisations : région axillaire, inguinale, partie médiale de la cuisse, abdomen
- Lésions ulcératives et érosives serpigneuses, annulaires ou polycycliques
- Vésico-pustules
- Possible ulcération des jonctions cutanéomuqueuses, conduit auriculaire, cavité buccale
- Douleur
- Evolution subaiguë
- Fièvre possible

Lupus cutané discoïde :

- **Forme faciale** : Lésions érosives à ulcératives croûteuses, situées principalement sur le chanfrein et la truffe ou ensemble de la face => aspect de "masque lupique".
- **Forme généralisée** : lésions ulcératives avec liseré hyperpigmenté sur l'ensemble du corps. Prédominance des lésions à la face ventrale du corps.

Lupus muco-cutané :

- Localisations : jonctions cutanéomuqueuses (une zone ou plusieurs zones atteintes)
- Distribution symétrique des lésions
- Ulcères, érosions, croutes
- Douleur

Lupus exfoliatif :

- Localisations : tronc, zone cervicale, face externe des oreilles, régions périoculaires, sternales et inguinales
- Erythème diffus
- Desquamation marquée
- Alopécie multifocale ou diffuse
- Hyperpigmentation, ulcérations



GRANDS AXES DIAGNOSTIQUES



- **Anamnèse, commémoratifs**
- **Examen clinique**
- **Examen dermatologique**
- **Diagnostic différentiel** :
- **Lupus cutané discoïde** : pemphigus foliacé, pyodermite, leishmaniose, ...
- **Lupus muco-cutané** : tumeurs cutanées ulcératives (carcinomes), PJCM, vasculopathie, EM, lymphome cutané épithéliotrope
- **Lupus cutané vésiculeux** : pemphigus vulgaire, dermatose bulleuse auto-immune, dermatopathie ischémique, érythème polymorphe, lymphome cutané épithéliotrope.
- **Lupus exfoliatif** : lymphome cutané épithéliotrope, leishmaniose, séborrhée primaire/secondaire, dermatomyosite,...
- **Examen histopathologique** : dermatite d'interface, infiltration lymphocytaire, vacuolisation, apoptose des kératinocytes basaux et possible incontinence pigmentaire (mélanophages)

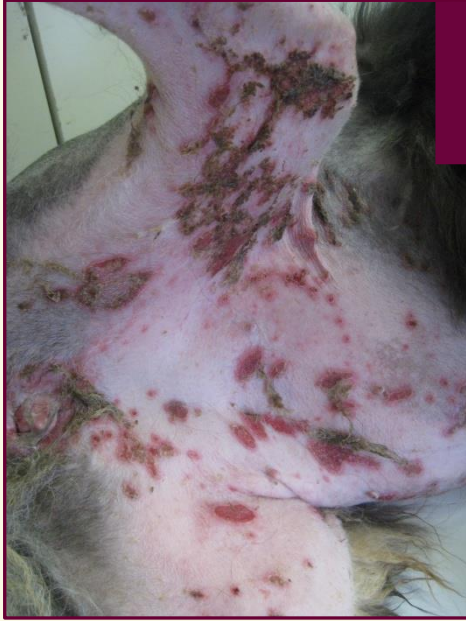

GRANDS AXES THÉRAPEUTIQUES

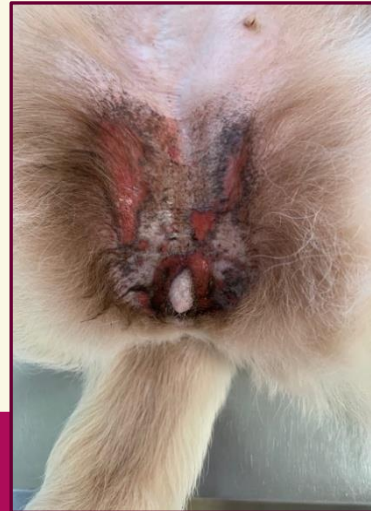

- Immunosuppresseurs topiques et/ou systémiques
- Eviction solaire
- Pronostic variable selon le type de lupus, la localisation et les chiens, meilleur pour le lupus cutané discoïde, réservé pour le lupus exfoliatif

LUPUS CUTANÉ

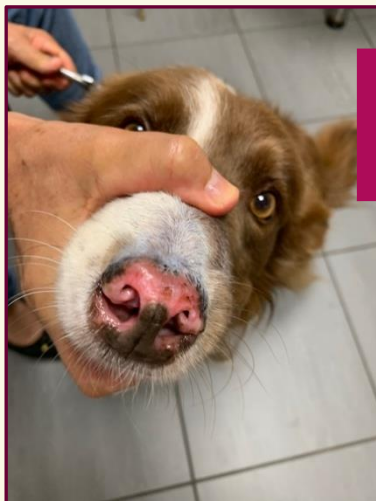
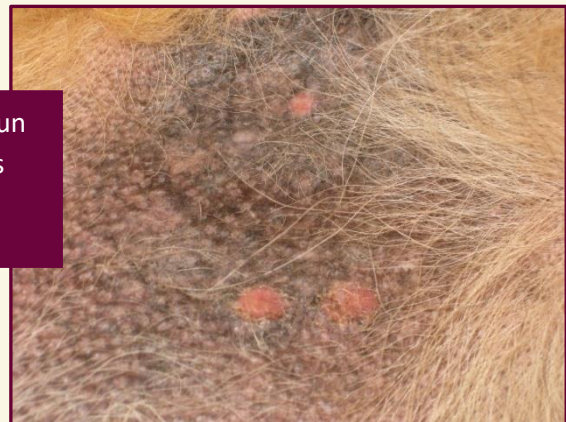

Exemple de lupus cutané vésiculeux : lésions ulcératives et érosives serpigneuses localisées en régions ventrale, inguinale, face médiale de la cuisse



Exemple de lupus muco-cutané : lésions ulcératives et érosives localisées en régions génitale et périgénitale

Exemple de lupus discoïde généralisé chez un Berger allemand avec présence de lésions érosives multicentriques



Exemple de lupus discoïde localisé : lésions ulcératives croûteuses sur le chanfrein et la truffe