

INTERTRIGO



ÉPIDÉMIOLOGIE



- **Prédisposition raciale :**
- **Localisation labiale :** chiens de chasse (en particulier Spaniel), Shih-Tzu, berger allemand
- **Localisation faciale :** Brachycéphales (prédisposition à la dermatite atopique)
- **Localisation caudale :** Bouledogue, Boston terrier, Carlin (queue en « tire-bouchon »)
- **Localisation cervicale :** Basset Hound, Chien de Saint-Hubert, Terre-Neuve, Spaniel.
- **Localisation tronculaire + membres :** chez « chiens plissés » : Shar-Pei, Basset Hound, Chien de Saint-Hubert.
- **Facteurs favorisants :** plis, chaleur, humidité, obésité, coexistence d'une dermatose inflammatoire (ex : dermatite atopique)



SIGNES CLINIQUES



Topographie lésionnelle :

- **Atteinte des petits plis :** région labiale, faciale, vulvaire, ligne blanche et région mammaire, région caudale, scrotale et périnéale, ...

Sémiologie lésionnelle et signes cliniques :

- Érythème
- Érosion, ulcération
- Exsudation
- Suppuration
- Prurit et parfois douleur
- Exsudats malodorants possibles
- Hyperpigmentation et lichénification en cas d'inflammation chronique
- Intertrigo à localisation vulvaire : association fréquente avec hypoplasie vulvaire, ITU secondaire
- Intertrigo à localisation faciale : association fréquente avec trichiasis, distichiasis, ectopie ciliaire, entropion, kératite traumatique, ulcération cornéenne.



PATHOGÉNIE



- Également nommée dermatite des plis
- Infection/inflammation superficielle des plis de la peau
- Infection bactérienne (*Staphylococcus*, *Pseudomonas*) et/ou fongique (*Malassezia*)



GRANDS AXES DIAGNOSTIQUES



- **Anamnèse, Commémoratifs**
- **Examen clinique**
- **Examen dermatologique**
- **Diagnostic différentiel :** pyodermite des jonctions cutanéomuqueuses, lupus muco-cutané, érythème polymorphe
- **Examen cytologique :** permet de confirmer l'étiologie (observation de bactéries ou de levures), granulocytes neutrophiles dégénérés + figures de phagocytose
- **Analyse urinaire (cystocentèse) :** bactériurie chez les chiennes présentant une ITU secondaire associée à une dermatite des plis vulvaires.



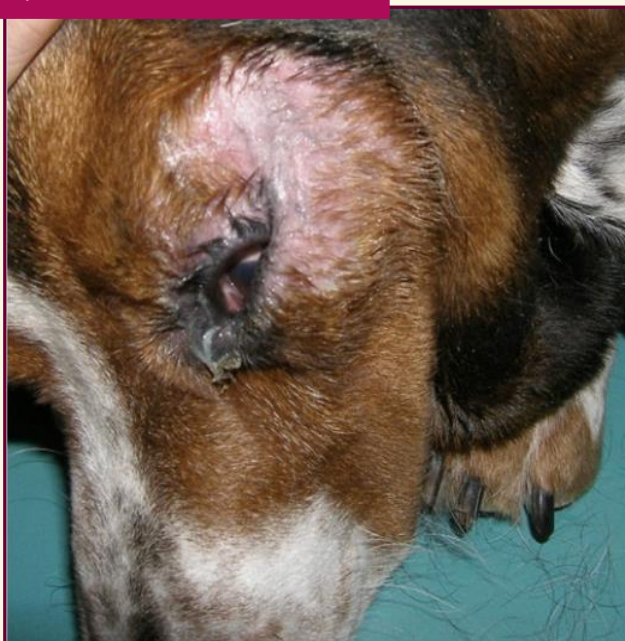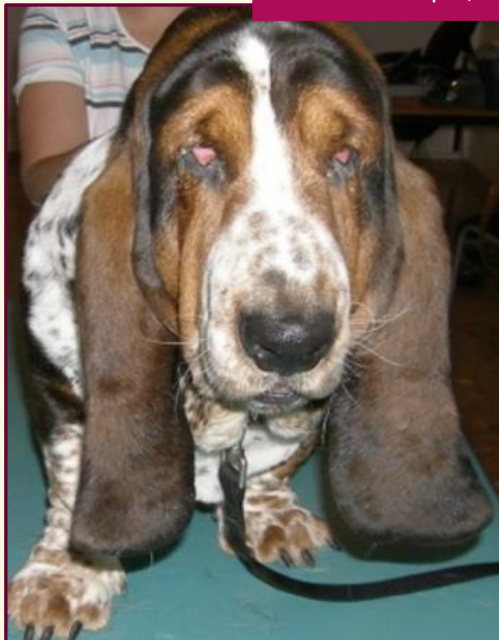GRANDS AXES THÉRAPEUTIQUES



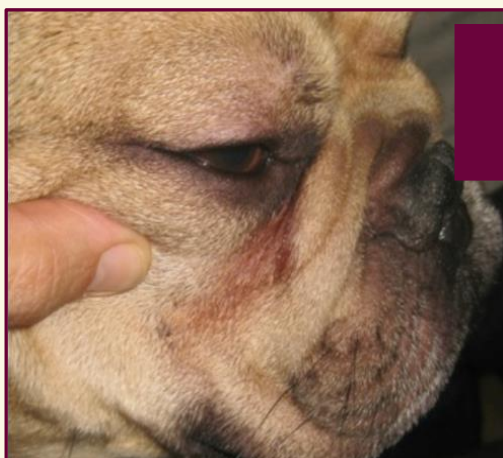
- Tonte parfois nécessaire
- **Traitement antiseptique local :** lingettes à base de Chlorhexidine, shampooings à base de Chlorhexidine, lactate d'éthyle.
- **Traitement antibiotique local :** acide fusidique (efficace contre *Staphylococcus spp*), Sulfadiazine argentine (efficace contre les bacilles dont *Pseudomonas spp*).
- **Traitement antifongique local :** Miconazole ou Énilconazole par voie topique (efficace sur *Malassezia pachydermatis*).
- **Prise en charge chirurgicale :** exérèse des plis cutanés, chéiloplastie, vulvoplastie, épisioplastie...
- **Gestion de la cause sous-jacente**
- **Pronostic bon en général**
- ⚠ L'emploi de corticoïdes (et autres immunosuppresseurs) est déconseillé en cas de dermatose suppurée d'origine infectieuse.

INTERTRIGO

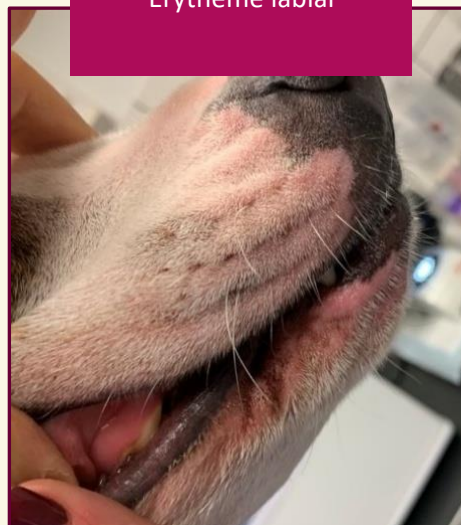
Intertrigo localisé aux les plis de la face chez un Basset Hound, caractérisé par un érythème marqué, une alopecie et une exsudation



Érythème localisé en région faciale chez un Bouledogue français, avec suppuration, exsudation et hyperpigmentation



Érythème labial



Érythème, érosion, croûtes localisés à la ligne blanche et à la vulve chez une chienne atopique en surcharge pondérale

