

# SYNDROME DE PROLIFÉRATION BACTÉRIENNE DE SURFACE



## ÉPIDÉMIOLOGIE



- Également nommée Bacterial Overgrowth (BOG)
- Variante imputable à des levures = MOG = *Malassezia overgrowth*.
- Association fréquente BOG + MOG

### Facteurs favorisants :

- Dermatite atopique
- Maladie débilitante intercurrente
- Malnutrition



## PATHOGÉNIE



- Dysbiose cutanée associée : modification de l'écosystème avec prédominance des pathobions/symbions notamment *Staphylococcus pseudintermedius*.
- Multiplication anormale des bactéries à la surface de la peau



## SIGNES CLINIQUES



### Topographie lésionnelle :

- Zones de plis (humidité, inflammation, frottement, macération)
- Région cervicale ventrale, sternale, axillaire abdominale, inguinale, périanale, périvulvaire
- Espaces interdigités, plis faciaux, pavillons auriculaires

### Sémiologie lésionnelle et signes cliniques :

- Érythème
- Papules
- Squames
- État kératoséborrhéique
- Croûtes
- Alopécie
- Hyperpigmentation ou lichénification possibles en cas d'inflammation chronique
- Odeur
- Prurit modéré à sévère fréquent



## GRANDS AXES DIAGNOSTIQUES




- **Anamnèse, Commémoratifs** : présence de facteurs favorisants
- **Examen clinique**
- **Examen dermatologique**
- **Diagnostic différentiel** : prolifération mixte bactérienne et fongique, dysbiose liée à une prolifération de *Malassezia* (MOG)
- **Recherche impérative de la cause sous-jacente**
- **Examen cytologique** : quantité très abondante de germes (« nuage de bactéries »)

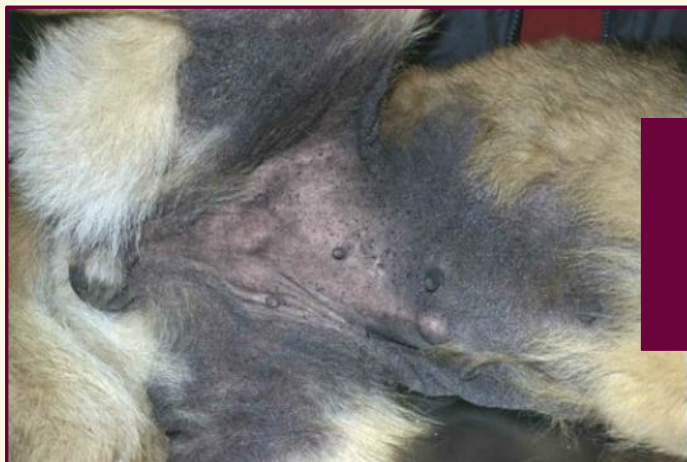

## GRANDS AXES THÉRAPEUTIQUES

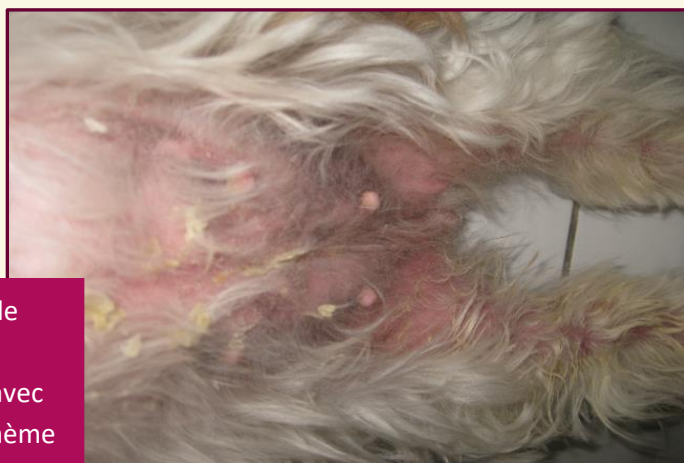

- Coupe courte parfois nécessaire préalablement au traitement topique
- **Traitement antiseptique local** : shampoing fréquent base lavante douce + clorexyderm ou clorexyderm + miconazole (si BOG/MOG) + Lingettes antiseptiques + soins hydratants/émollients journaliers
- **Traitement antibiotique local** : À effectuer si nécessaire et seulement après réalisation de l'antiseptie si lésion très localisée.
- **Traitement antibiotique systémique** : en association avec les soins topiques si nécessaire. À réaliser de préférence après examen bactériologique + antibiogramme.
-  L'emploi d'immunosuppresseurs est déconseillé pendant la prise en charge de la dysbiose et seront introduits si nécessaire dans la foulée de la gestion de la dysbiose.

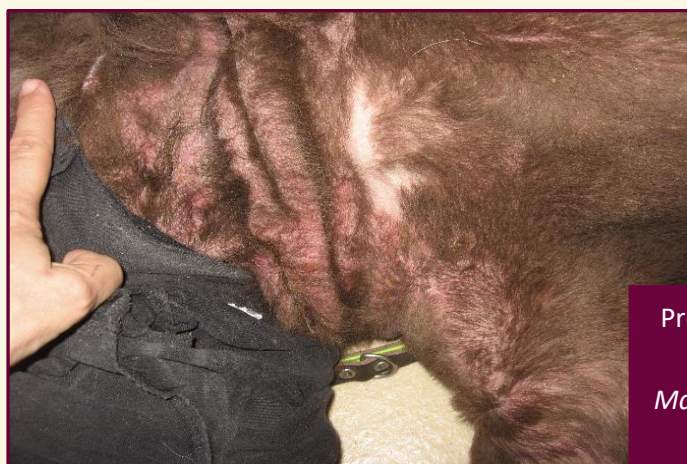
## PROLIFÉRATION BACTÉRIENNE DE SURFACE



Prolifération bactérienne de surface en région ventrale de l'abdomen avec hyperpigmentation et lichénification



Prolifération bactérienne de surface associée à une prolifération de *Malassezia* avec présence de squames, d'érythème et de croûtes sur l'abdomen et la face interne des cuisses



Prolifération bactérienne de surface associée à une prolifération de *Malassezia* érythème lichénification, papules, squames visibles après tonte chez un Terre Neuve