


L'entropion

Un entropion est un enroulement vers l'intérieur d'une partie ou de la totalité du bord de la paupière. La peau de la paupière et les cils frottent contre la conjonctive ou la cornée (partie la plus superficielle de l'œil), ce qui occasionne une douleur oculaire, une conjonctivite chronique, et dans les cas les plus sévères une atteinte cornéenne.



UNITÉ D'OPHTALMOLOGIE

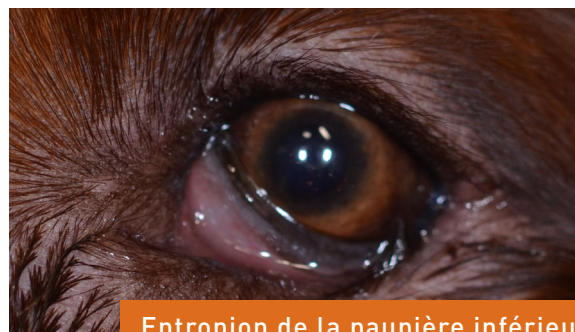
L'entropion peut être plus ou moins sévère, selon la forme du crâne et de l'orbite, la présence de plis à proximité des paupières, la forme de l'ouverture palpébrale...

Cette anomalie s'observe plus fréquemment chez le chien que chez le chat.

Quelles sont les causes d'entropion ?

Chez les carnivores domestiques, l'entropion peut avoir deux origines différentes :

- **L'entropion primaire**: Il se développe suite à des anomalies de développement entraînant une mauvaise conformation des paupières. Il est héréditaire, mais les modes de transmission sont encore mal connus. Selon les races, la partie de la paupière atteinte est variable. Il se développe lors des premiers mois de vie. Chez le chien, de nombreuses races sont prédisposées. Les races de moyen ou grand format, telles que l'American Staffordshire Terrier, le Bouvier des Flandres, le Bulldog anglais, le Golden retriever, le Chow Chow, le Saint-Bernard, le Sharpei, le Rottweiler, présentent fréquemment des entropions localisés dans l'angle temporal... Chez les chiens de petit format, de type brachycéphales (Carlin, Epagneul pékinois, Shih Tzu, Cavalier King Charles), l'entropion est souvent localisé dans la partie médiale de la paupière inférieure. Chez le chat, les deux races les plus fréquemment atteintes sont le Maine Coon et le Persan.



Entropion de la paupière inférieure chez un Setter irlandais

- **L'entropion secondaire ou acquis** : le plus souvent, c'est une douleur oculaire sévère (par exemple lors d'ulcère cornéen) qui entraîne un spasme de la paupière, à l'origine de l'entropion, nommé alors entropion spastique. Moins fréquemment, un mauvais recouvrement du globe oculaire par les paupières peut être en cause (microphthalmie ou atrophie du globe oculaire, résorption de la graisse orbitaire, atrophie musculaire). Dans de rares cas, suite à une blessure ou une chirurgie, une cicatrisation anormale déforme le bord de la paupière, à l'origine de l'entropion.

Quels sont les symptômes et les complications d'un entropion ?

Les signes associés à un entropion sont variés :

- **Une douleur oculaire** : Elle est liée aux frottements de la peau et des poils ou des cils sur la conjonctive et sur la cornée. Elle se caractérise par des paupières fermées, un larmolement, une procidence de la troisième paupière.
- **Des sécrétions oculaires** importantes pouvant être purulentes
- **Une rougeur oculaire** : L'irritation entraîne une hyperhémie des vaisseaux conjonctivaux.
- **Une kératite** : Du fait des frottements, on peut noter sur la cornée : de l'œdème, des vaisseaux, des tissus de granulation d'origine inflammatoire, des ulcères, et à plus long terme une pigmentation et/ou une fibrose stromale.

Quels sont les traitements possibles ?

Lors d'**entropion spastique**, il faut éliminer et traiter les causes de douleur.

Lors d'**entropion primaire ou secondaire** mais ne rétro-cédant pas suite à un traitement médical, une chirurgie correctrice est indiquée. Plusieurs techniques existent, en fonction du type et de la localisation de l'entropion.

Pour des **entropions modérés**, la chirurgie consiste à retirer un lambeau de peau en regard de l'entropion. Une suture bord à bord permet de corriger le défaut palpébral en réalisant une traction du bord palpébral vers l'extérieur.

Pour des **entropions compliqués**, associés à un excès de longueur palpébrale par exemple, la chirurgie correctrice implique une plastie palpébrale.

Quelles sont les implications et les soins post-opératoires ?

Cette opération implique une anesthésie générale de votre animal. Certains examens complémentaires pré-anesthésiques vous seront proposés avant l'intervention.

Le pelage est tondu autour de l'œil opéré, il repousse en quelques semaines.

Le port d'une collerette pendant 15 jours, le temps de la cicatrisation, est obligatoire.

Les soins locaux sont généralement limités : hygiène, application d'une pommade ophtalmique antibiotique.

Un contrôle de la cicatrisation est réalisé une semaine après la chirurgie. Le retrait des fils de suture cutanée se fait généralement dans un délai de 2 à 3 semaines après l'intervention. Les fils de suture étant fins, une sédation peut être nécessaire.

Quelles sont les principales complications suite à la correction chirurgicale d'un entropion ?

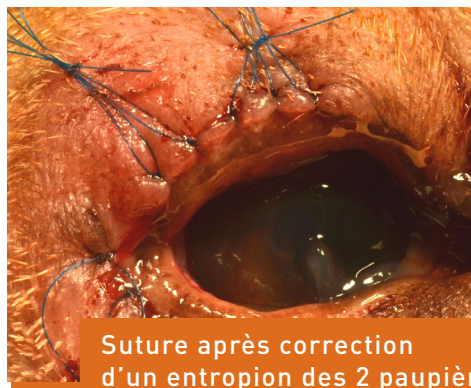
Cette chirurgie étant réalisée sous anesthésie générale, des complications liées à l'anesthésie peuvent survenir. Elles vous sont présentées par le clinicien avant l'opération.

Comme pour tout acte chirurgical, une complication infectieuse peut survenir dans les jours qui suivent l'intervention et nécessiter un traitement médical adapté. En l'absence de contexte favorisant les infections (maladie générale, infection de la peau), cette complication est rare.

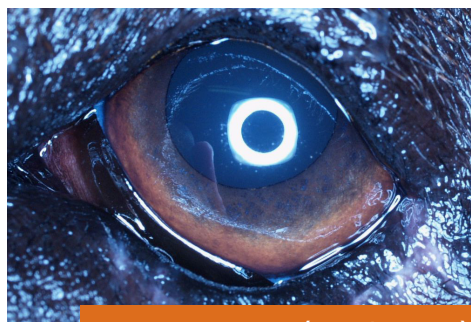Dans les premiers jours post-opératoires, une inflammation du site chirurgical peut avoir lieu (rougeur, gonflement). Cela régresse en quelques jours.

Une déhiscence des sutures entraînant un retard de cicatrisation peut s'observer, notamment si l'animal parvient à se gratter.

Les récurrences d'entropion sont assez fréquentes. Elles nécessitent parfois de réintervenir chirurgicalement.



Suture après correction d'un entropion des 2 paupières



Aspect post-opératoire après correction chirurgicale d'un entropion des 2 paupières

Pour plus d'informations, n'hésitez pas à en parler avec votre vétérinaire.

SERVICE D'OPHTALMOLOGIE - ChuvA

Docteur Sabine Chahory, Maître de conférences, Dipl ECVO, PhD

Tél. : **01 43 96 70 37** (Répondeur)

01 43 96 72 37 (Secrétariat)

web.ophtalmologie@vet-alfort.fr

www.vet-alfort.fr